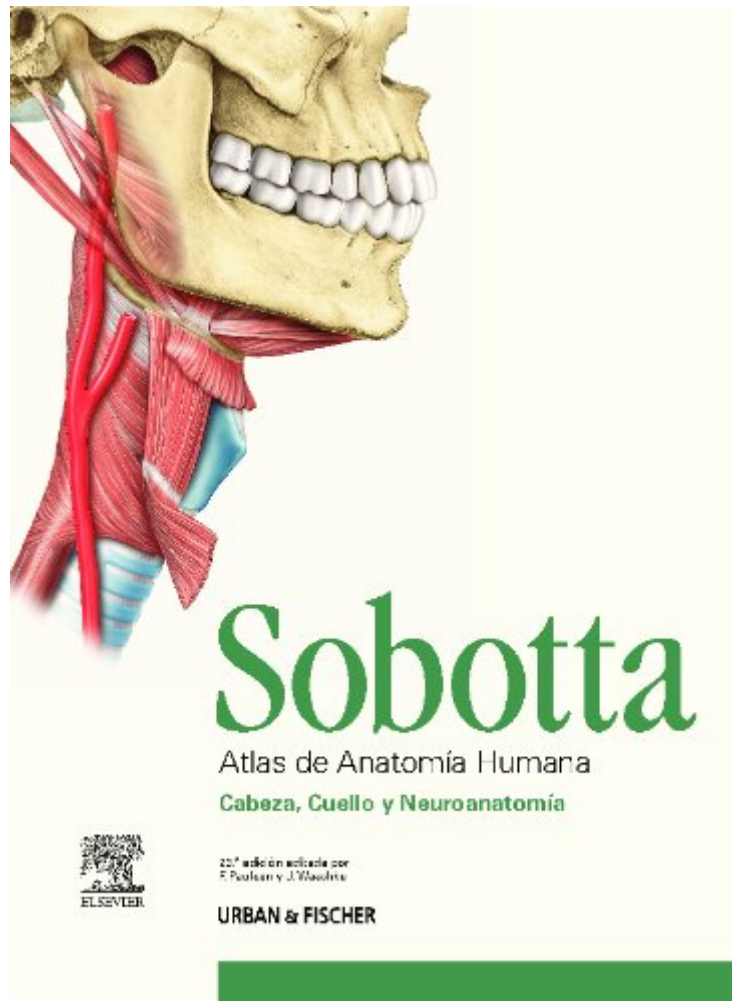


# **Sobotta : atlas de anatomía humana**

- Published on: 2012-01
- Released on: 2012-01-01
- Original language: Spanish
- Binding: Perfect Paperback

Sobotta : atlas de anatomía humana por Frederich Paulsen, Jens Washke fue vendido por £260.86 cada copia.. Regístrese ahora para tener acceso a miles de libros disponibles para su descarga gratuita. El registro fue libre.



- Título del libro : Sobotta : atlas de anatomía humana
- ISBN: 8480868740
- Autor: Frederich Paulsen, Jens Washke

Debido a un problema de derechos de autor, debes leer Sobotta : atlas de anatomía humana en línea. Puedes leer Sobotta : atlas de anatomía humana en línea usando el botón a continuación.

[LEER ON-LINE](#)

## Home

Elibrary, die Online-Bibliothek für medizinische Fachbücher von Elsevier, home description

## Anatomie des Schädels

Der Schädel des Menschen besteht aus 22-30 Knochen. Lerne hier alles über seinen Aufbau, Suturen, Durchtrittsstellen, Klinik und mehr!

## Schultergelenk & Schulter

Quellen: Sobotta: Atlas der Anatomie Band 1; 20. Auflage, Elsevier Verlag; Netter: Farbatlanten der Medizin, Band 7: Bewegungsapparat, Thieme Verlag

## Muskeln des Menschen

Literatur. Atlas der Anatomie des Menschen - Sobotta - Urban und Fischer - 2 Bände - München, Jena 2000; Operationsatlas Handchirurgie - Pechlaner ...

## Unterschenkelmuskulatur

Bilder: Die Anatomie der oberflächlichen Unterschenkelmuskulatur ist gut sichtbar. Von der tiefen Muskelschicht sind nur Anteile zu erkennen.

## ZB Medizin: E Book

QA Mathematik. Basiswissen Medizinische Statistik. 6. Aufl. 2013 (Weiß, Christel / Springer-Verlag) Biostatistik. 5. Aufl. 2012 (Köhler, Wolfgang ...

## Foramen omentale – Wikipedia

Das Foramen omentale (Syn. Foramen epiploicum, Foramen epiploicum Winslowii) bezeichnet den beim Menschen etwa 2–3 cm großen Eingang zur ...

## Klitoris – Wikipedia

Als die Klitoris (Fachterminus Clitoris, latinisiert von altgriechisch κλειτορίς, neugriechisch κλειτορίδα „kleiner Hügel“, Plural ...

## Picior (anatomie)

Tarsul este format din □apte oase dispuse pe două rânduri: un rând posterior cu două oase suprapuse: talusul sus □ calcaneul jos; un rând anterior ...

## Pancréatite aiguë et chronique : Anatomie du Pancréas

Gros plan sur la pancréatite aiguë et chronique ses traitements et ses complications